

## Новая методика хирургического лечения трахеоэзофагеальных свищей неопухолевого генеза

Топольницкий Е.Б.<sup>1,2</sup>, Дамбаев Г.Ц.<sup>1</sup>

## New surgical treatment for nonneoplastic tracheoesophageal fistula

Topolnitsky Ye.B., Dambayev G.Ts.

<sup>1</sup> Сибирский государственный медицинский университет, г. Томск

<sup>2</sup> ОГУЗ «Томская областная клиническая больница», г. Томск

© Топольницкий Е.Б., Дамбаев Г.Ц.

Представлен оригинальный способ разобщения трахеоэзофагеальных свищей неопухолевого генеза компрессионной конструкцией с памятью формы. Методика апробирована на беспородных собаках с предварительно смоделированным трахеоэзофагеальным соустьем. В основе метода лежит укрытие свища жировым лоскутом на питающей ножке с последующим его клипированием конструкцией. Во всех случаях удалось устранить трахеоэзофагеальное соустье. Макро- и микроскопическое исследования области вмешательства свидетельствовали о том, что целостность стенки трахеи и пищевода восстанавливалась с типичным эпителием воздухоносных путей и пищевода к 14-м сут после операции.

**Ключевые слова:** трахея, пищевод, трахеоэзофагеальный свищ, ятрогенные осложнения, никелид титана.

Original method of nonneoplastic tracheoesophageal fistula disjunction using compression construction with shape memory has been developed. The experimental study was performed on mongrels with preliminarily made tracheoesophageal fistula. The technique consists of fistula covering with pedicle fat flap and following clipping by the construction. In all cases tracheoesophageal fistula was eliminated simply and reliably. Macro- and microscopic investigation of intervention area revealed, that continuity of typical epithelium of trachea and esophagus was regenerated by the 14 day after operation.

**Key words:** trachea, esophagus, tracheoesophageal fistula, iatrogenic complications, titanium nikelide.

УДК 616.231:616.329]-007.253-089

### Введение

В настоящее время основной причиной трахеоэзофагеальных свищей (ТПС) неопухолевого генеза остаются реанимационные пособия. Постреанимационные трахеоэзофагеальные свищи — нечастое, но весьма грозное осложнение в анестезиолого-реанимационной практике. По данным разных авторов, частота ятрогенных ТПС составляет от 0,5 до 3,0%, а проблема профилактики и лечения таких свищей приобрела большое социальное и деонтологическое значение [2, 4, 7, 16].

Длительная искусственная вентиляция легких (ИВЛ) через дыхательную трубку, проведенную через голосовую щель или трахеостому, может вызывать патологические изменения в трахее, характер которых варьирует от нарушения целостности бронхиального эпителия в виде эрозий и язв до трансмурального некро-

за с формированием патологических соустьев между трахеей и пищеводом. Наиболее часто это связано с ишемическим повреждением нормальных структур стенки трахеи чрезмерно раздутой манжеткой дыхательной трубки. При повышении давления в манжетке интубационной или трахеостомической трубки более 25 мм рт. ст. возрастает риск нарушения капиллярного кровотока в слизистой оболочке трахеи на уровне раздутой манжетки. Этому способствуют общее тяжелое состояние больного с нарушением микроциркуляции и снижением иммунитета, постоянная инфузия вазопрессоров. Если в трахее находится интубационная трубка, а в пищеводе расположен стандартный назогастральный зонд для энтерального питания, то достаточно быстро между манжеткой и зондом могут возникнуть некротические изменения стенок трахеи и пищевода даже при нормальном или низком давлении в манжетке. Поэтому

для питания рекомендуют применять мягкие спадающиеся зонды, но это не всегда возможно [4, 8, 15].

Намного реже ТПС возникают в результате прямого повреждения задней стенки трахеи и передней стенки пищевода при наложении трахеостомы. В большинстве случаев в реанимационных отделениях осуществляют управляемую трахеостомию, когда уже установлена эндотрахеальная трубка, и при этом весьма трудно перфорировать стенки трахеи и пищевода [9].

При наличии ТПС возникает неэффективная вентиляция легких и нарушение дренажной функции трахеобронхиального дерева, что способствует развитию легочных осложнений. Зачастую ТПС сопровождаются эпизодами аспирации содержимого желудка в трахеобронхиальное дерево, и закономерно развивается аспирационная пневмония, летальность при которой достигает 40% [1, 7].

Несмотря на достаточно хорошо изученные патогенетические механизмы развития ТПС, их лечение до сих пор вызывает трудности. Радикальным способом хирургического лечения неопухолевых ТПС является разобщение патологического соустья с последующим восстановлением целостности трахеи и пищевода. Основное заболевание, которое привело к необходимости дыхательной реанимации, неизбежно сопровождается иммунные нарушения, снижение неспецифической резистентности и инфицирование стенки трахеи, что способствует возникновению послеоперационных гнойно-воспалительных осложнений [12, 15—18].

Наиболее широко распространенным является способ разобщения трахеопищеводного свища путем выделения, иссечения или рассечения свищевого хода, раздельного ручного ушивания отверстий трахеи и пищевода [12], либо после выделения свища его сначала прошивают сшивающими аппаратами типа УС-30, затем пересекают между ними [9]. Недостатки способа связаны с риском несостоятельности швов на пищеводе и трахее в ранние сроки после операции с развитием медиастинита или рецидива свища. К этому предрасполагает неизбежное инфицирование области вмешательства в результате вскрытия просвета трахеи и пищевода, техническая сложность ушивания образующихся дефектов, а также неравномерная компрессия тканей по линии шва, проникновение швов через слизистую оболочку в просвет трахеи и пищевода, что нарушает биологическую герметичность шва и условия для первичного заживления. Для предупреждения

несостоятельности швов на трахее и пищеводе рекомендовано разобщение линии швов этих органов путем ротирования пищевода вокруг своей оси или укрытие швов ауто-, ксено- или аллотрансплантатом и их обязательное подшивание по линии шва и вокруг них. В качестве пластического укрывающего материала применяются мышечный лоскут на питающей ножке (лоскут грудино-щитовидной, грудино-подъязычной, большой грудной, межреберных, грудино-ключично-сосцевидной мышц, лоскут диафрагмы и др.), бычий перикард, политетрафторэтилен (Gore-Tex) [12, 14, 17, 18].

В клинической медицине все больший приоритет получает разработка хирургических технологий, позволяющих стандартизировать и упростить оперативные вмешательства, в частности этап соединения тканей, от которого во многом зависит исход и эффективность операции. Показано, что за счет более высокого уровня физической и биологической герметичности созданного соустья компрессионный шов обеспечивает оптимальные условия для заживления тканей в сравнении с ручным и механическим швами [3, 5, 6, 13].

Цель исследования — разработка и апробация в эксперименте способа разобщения трахеопищеводного соустья компрессионной конструкцией из сверхэластичного никелида титана и оценка его эффективности.

## **Материал и методы**

Эксперименты на животных выполнены в отделе экспериментальной хирургии Центральной научно-исследовательской лаборатории Сибирского государственного медицинского университета (СибГМУ, г. Томск). Исследование проводили согласно этическим принципам, изложенным в Европейской конвенции по защите позвоночных животных, используемых для экспериментальных и других научных целей, все манипуляции и выведение животных из опытов выполняли под общей анестезией. Исследование одобрено этическим комитетом СибГМУ. Согласно дизайну исследования на 8 беспородных собаках обоего пола массой тела 10—16 кг осуществляли цервикотомию и моделировали ТПС на уровне шеи. Для энтерального питания животному осуществляли лапаротомию, накладывали желудочную фистулу по методике В.А. Басова и дополняли антирефлюксным вмешательством

вом на уровне пищевода-желудочного перехода. После стихания острого воспалительного процесса на уровне ТПС осуществляли доступ к нему и разобщение по разработанной методике (пат. РФ на изобретение 2421161). В послеоперационном периоде за животными проводилось клиническое наблюдение, рентгенологический и эндоскопический контроль, макро- и микроскопическое исследование области вмешательства.

## **Результаты и обсуждение**

Для создания модели и разобщения соустья между трахеей и пищеводом использовали компрессионные конструкции из сверхэластичного никелида титана марки ТН-10 с памятью формы, разработанные совместно с НИИ медицинских материалов и имплантатов с памятью формы (г. Томск).

Конструкция для моделирования ТПС выполнена в форме канцелярской скрепки длиной 8 мм из проволоки толщиной 1—1,2 мм [9]. В способе создания соустья между трахеей и пищеводом применены основные принципы формирования компрессионного анастомоза по типу «бок в бок». Для создания соустья между мембранозной (задней) частью трахеи и пищеводом осуществляют доступ к шейному отделу трахеи и пищеводу, сближают стенки анастомозируемых органов, накладывая на одном крае предполагаемого соустья фиксирующие узловые швы из рассасывающего материала. Следующим этапом в прилежащих стенках выполняют два сквозных отверстия скальпелем либо электроножом не более 5 мм в диаметре. Стерильную компрессионную конструкцию предварительно охлаждают и разводят ее бранши на необходимое расстояние. В таком виде она хранится в спирте в морозильной камере. Когда все подготовлено для установки конструкции, ее извлекают из спирта и вводят через подготовленные отверстия в просвет органов. Восстанавливая свою форму при нагревании, конструкция сдавливает между браншами стенки органов. Причем в момент установки ее ориентируют С-образной пружинящей дугой в просвет пищевода, чтобы после формирования соустья конструкция смещалась в просвет пищевода и отходила по желудочно-кишечному тракту наружу. На противоположном крае соустья установочные отверстия ушивают двумя-тремя внеслизистыми узловыми швами.

В качестве антирефлюксной операции на уровне пищевода-желудочного перехода выбрана методика

терес-пластики по Хиллу, при которой круглую связку печени отсекают от брюшной стенки и проводят вокруг пищевода через угол Гиса и фиксируют к желудку. В качестве наиболее простой в исполнении и непродолжительной по времени эта методика может быть рекомендована для клинической практики при паллиативном лечении ТПС. В тех случаях, когда наблюдаются повторные эпизоды аспирации, а состояние пациента не позволяет выполнить радикальное вмешательство и не удастся изолировать трахеобронхиальное дерево от пищеварительного тракта другими способами (перемещением манжетки дыхательной трубки, эндостентированием), рекомендуют накладывать гастростому в сочетании с фундопликацией [8]. Следует отметить, что гастростомия с терес-пластикой без особых технических трудностей может быть выполнена малоинвазивно с помощью эндохирургических технологий.

В послеоперационном периоде состояние всех животных было тяжелым, отмечены признаки дыхательной недостаточности. Питание животных осуществляли часто и небольшими порциями путем вливания воды и пищи в желудок через желудочную фистулу.

К 5—7-м сут после операции наблюдалось отхождение устройства через желудочно-кишечный тракт. При эндоскопическом исследовании определялось линейное щелевидное соустье между трахеей и пищеводом не более 8 мм длиной. Отсутствие зияющего отверстия созданного соустья придает ему арефлюксные свойства, что в сочетании с антирефлюксным вмешательством на уровне пищевода-желудочного перехода препятствует массивному поступлению слюны и желудочного содержимого в трахеобронхиальное дерево, тем самым увеличивает выживаемость животных до этапа разобщения свища.

Несмотря на принятые меры по предотвращению аспирационного синдрома в ходе хронического эксперимента две собаки погибли от инфекционных осложнений. При аутопсии погибших выявлено линейное соустье между трахеей и пищеводом протяженностью до 8 мм. В итоге оригинальная методика разобщения ТПС апробирована на 6 животных.

Наиболее оптимально для клипирования ТПС использовать компрессионную конструкцию (клипсу) со сближенными до взаимного касания линейными браншами [10]. Методика разобщения трахео-

пищеводных свищей неопухолевого генеза заключается в следующем (рис. 1). В зависимости от уровня расположения свища осуществляют левосторонний шейный, цервикостернотомный или правосторонний торакотомный доступ, интраоперационно визуализируют свищ фиброэзофагоскопией, разделяют трахею и пищевод на уровне свища, выделяя свищ. Формируют лоскут из жировой клетчатки переднего средостения на питающей ножке со свободным краем U-образной формы, а в случае ее невыраженности или предпочтения оперирующего хирурга формируют подобный лоскут из большого сальника. Для этого дополнительно выполняют лапаротомию, формируют дефект в передних отделах диафрагмы, мобилизуют большой сальник, создают из него лоскут на питающей ножке со свободным краем U-образной формы. После формирования жирового лоскута необходимой длины его прошивают за свободные края двумя обвивными лигатурами и тракцией за них подводят лоскут в боковое пространство между трахеей и пищеводом на уровне ТПС, укрывают свищевой ход и фиксируют жировой лоскут, связывая лигатуры между собой, свободные концы лигатур срезают. Разводят бранши предварительно охлажденной конструкции из никелида титана с эффектом памяти формы и сверхэластичности, выполненной в виде двух параллельных

проволочных бранш, прикрепленной дистальным концом к тракционной нити, и устанавливают конструкцию на жировой лоскут в проекции свищевого хода. После нагревания от окружающих тканей и смыкания бранш конструкции происходит пережатие ТПС и окончательная фиксация жирового лоскута. Свободный конец тракционной нити проводят наружу через просвет дренажной трубки. Устанавливают дренажную трубку к области вмешательства. Операционную рану ушивают наглухо. Удаление конструкции производят через 8—10 сут после оперативного вмешательства тракцией за нить. Дренажную трубку удаляют не ранее чем через 1 сут после извлечения конструкции.

Послеоперационный период у всех животных после разобщения ТПС по разработанной методике был гладким. Большинство собак к 5-м сут после операции становились активными, к 10-м сут почти не отличались поведением от неоперированных. Питание животных до 10-х сут осуществляли через гастростому, в дальнейшем они самостоятельно *per os* принимали пищу и пили воду. В ходе эксперимента трем животным не удаляли компрессионную конструкцию после установки на уровне ТПС, а остальным согласно методике оперативного вмешательства удаляли через дренаж тракцией за лигатуру. Затем дренаж также удаляли.

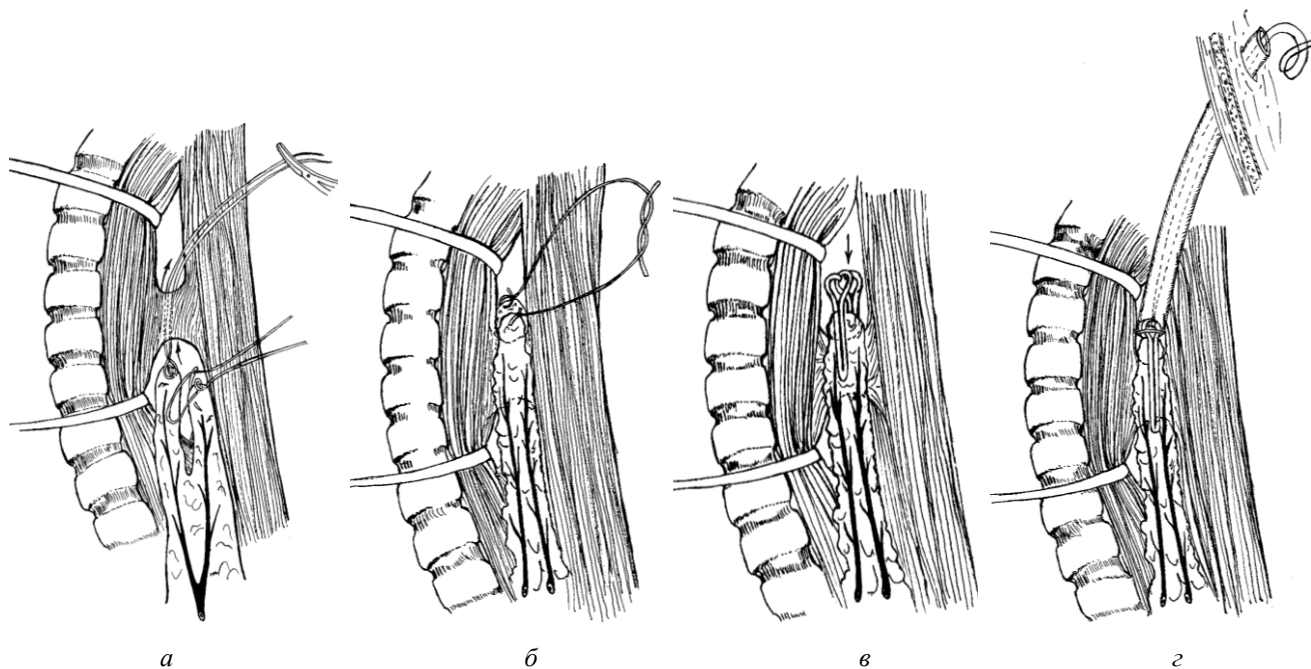


Рис. 1. Схема этапов операции: *a* — подведение при помощи двух лигатур жирового лоскута на питающей ножке со свободным краем U-образной формы к свищу; *b* — фиксирование лигатурами жирового лоскута на уровне свища; *в* — установка компрессионной клипсы; *г* — трахеопищеводный свищ укрыт жировым лоскутом на питающей ножке и клипирован компрессионной конструкцией из никелида титана. Свободные концы тракционных лигатур выведены через дренаж наружу

Во всех случаях удалось устранить ранее сформированный ТПС, что нашло подтверждение при макро- и микроскопическом исследовании области вмешательства после выведения животных из эксперимента. Слизистая оболочка трахеи была гладкой, без дефектов, определялся едва заметный белесоватый рубец на мембранозной части трахеи. Пищевод был эластичным, на его слизистой оболочке определялось пупковидное втяжение на месте ранее смоделированного соустья (рис. 2).

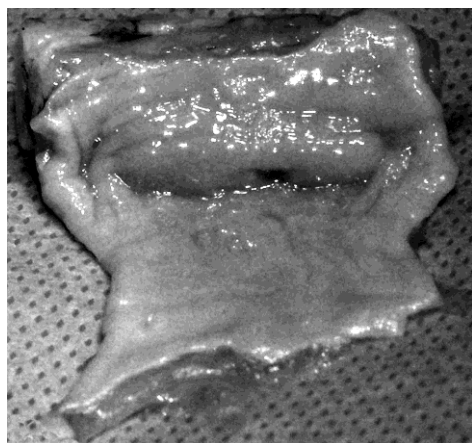
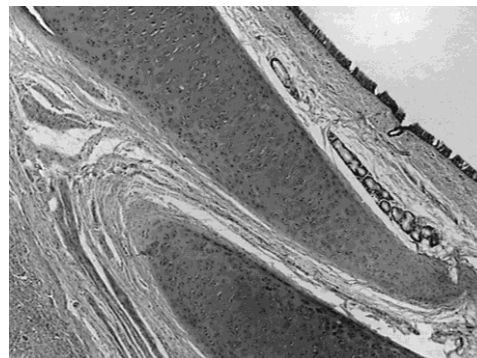


Рис. 2. Макропрепарат на 14-е сут после разобщения трахеопищеводного свища. Просвет пищевода вскрыт. Определяется точечное углубление в просвете пищевода, где ранее локализовался свищ

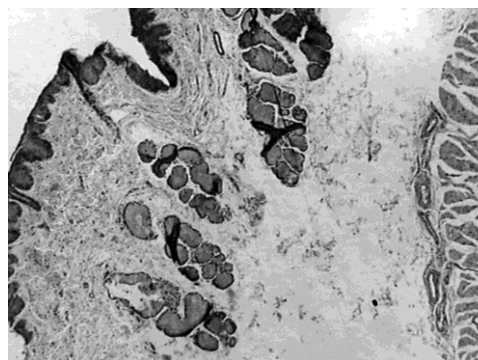
Морфологические исследования в различные сроки после операции показали, что в области разобщенного соустья была невыраженная воспалительная реакция с преобладанием явлений пролиферации над альтерацией и экссудацией, без признаков нагноения раны и тенденции к стенозированию пищевода в отдаленные сроки после операции. Типичная эпителиальная выстилка воздухоносных путей и пищевода восстанавливалась к 14-м сут после операции (рис. 3). Обнаруженные закономерности согласуются с данными, полученными ранее, по особенностям заживления компрессионного шва бронха, тонкой и толстой кишки [3, 9]. В тех случаях, когда клипирующее устройство не извлекалось, вокруг него формировалась соединительнотканная капсула. Жировой лоскут замещался соединительной тканью без образования грубого рубца.

В основе предлагаемой методики хирургического лечения ТПС лежит предварительное укрытие области

свища жировым лоскутом на питающей ножке с последующим наложением компрессионной клипсы из TiNi. Лоскут жировой клетчатки переднего средостения или большого сальника на питающей ножке высокопластичен



*a*



*б*

Рис. 3. 14-е сут после разобщения трахеопищеводного свища. Стенка трахеи (*a*) и пищевода (*б*) нормального строения. Окраска гематоксилином и эозином. Ув. 80

и легко формируется, обладает хорошей адгезией и ангиогенезом, имеет устойчивое кровоснабжение и мощный потенциал иммунологической реактивности, устойчив к инфекции и ускоряет заживление прилежащих тканей. Свободный край лоскута U-образной формы технически просто позволяет циркулярно укрыть свищевой ход, надежно разобщить швы трахеи и пищевода, при этом не требуется излишней мобилизации лоскута. После установки и срабатывания клипсы происходит пережатие свища с одновременной надежной фиксацией лоскута на необходимом уровне, что не требует дополнительного подшивания его к трахее и пищеводу. В указанной последовательности действий значительно уп-

рощается икратно сокращается продолжительность этапа разобщения свища и укрытия линии швов и, как следствие, время всей операции. Благодаря свойству сверхэластичности и дозированной компрессии клипса не рассекает одновременно ткани свища по принципу гильотины, а обеспечивает весь период времени эластичное поджатие, что приводит на протяжении 8—10 сут к атрофии и некрозу участка под ее браншами, рубцеванию тканей вблизи. С помощью тракционной нити, фиксированной к клипсе и выведенной наружу через дренажную трубку, хирург имеет возможность беспрепятственно и атравматично удалить ее из организма. После извлечения клипирующего устройства устье свища на трахее и пищеводе остается полностью укрыто собственными тканями. Удаление клипсы из области вмешательства как инородного тела указывает на преимущество предлагаемой методики в сравнении с известными, где шовный материал остается в ране и может длительно поддерживать воспаление. Кроме того, в результате разобщения ТПС указанным техническим приемом в области устья свища трахеи и пищевода формируется компрессионный шов, который обеспечивает необходимую физическую и биологическую герметичность. Клипирующие устройства, изготовленные из TiNi, позволяют создавать дозированную компрессию на живые ткани, что улучшает герметичность созданного соустья и уменьшает воспалительную реакцию. Это снижает риск послеоперационных осложнений, повышает прочность соединения и обеспечивает анатомо-физиологическое восстановление данной области.

### **Заключение**

Таким образом, в результате проведенного экспериментального исследования было установлено, что предлагаемый способ хирургического лечения трахеопищеводных свищей неопухолевого генеза прост в техническом исполнении, надежен, стандартизирует методику вмешательства и снижает ее продолжительность. Кроме того, обеспечивает условия для структурно-функционального восстановления стенки трахеи и пищевода. Этот метод лечения может быть апробирован и оценен в клинической практике.

### **Литература**

1. *Авдеев С.Н.* Аспирационная пневмония // *Клинич. микробиология и антимикроб. терапия.* 2008. Т. 10, № 3. С. 216—234.
2. *Зенгер В.Г., Наседкин А.Н., Паршин В.Д.* Хирургия повреждений гортани и трахей. М.: Медкнига, 2007. 364 с.

3. *Кечеруков А.И., Чернов И.А., Алиев Ф.Ш. и др.* Проблема хирургического шва толстой кишки // *Хирургия.* 2003. № 9. С. 68—74.

4. *Кирасирова Е.А., Ежова Е.Г., Тарасенкова Н.Н.* К вопросу о трахеостомии у больных, находящихся на ИВЛ // Вестн. оториноларингологии. 2004. № 6. С. 55—57.
5. Новая технология создания компрессионного анастомоза в желудочно-кишечной хирургии сверхэластичными имплантатами с памятью формы / Р.В. Зиганшин, В.Э. Гюнтер, Б.К. Гиберт и др. Томск, 2000. 174 с.
6. *Оспанов О.Б.* Формирование компрессионных толстокишечных анастомозов при помощи устройства с памятью формы (экспериментальное исследование) // Хирургия. 1999. № 2. С. 39—43.
7. *Паршин В.Д., Богомолова Н.С., Вишневская Г.А. и др.* Инфекционные осложнения у больных с ятрогенными заболеваниями трахеи и пищевода // Анестезиология и реаниматология. 2010. № 5. С. 69—72.
8. *Паршин В.Д., Выжигина Г.А., Вишневская Г.А., Левицкая Н.Н.* Трахеопищеводные свищи в анестезиолого-реанимационной практике // Анестезиология и реаниматология. 2008. № 4. С. 13—18.
9. *Паршин В.Д., Порханов В.А.* Хирургия трахеи с атласом оперативной хирургии. М.: Альди-Принт, 2010. 480 с.
10. Пат. 2229854 МПК7 А 61 В 17/28. Зажим для мягких тканей / Г.Ц. Дамбаев, Е.Г. Соколов, В.Э. Гюнтер, А.В. Проскурин, Е.Б. Топольницкий. № 2002116407. Заявл. 18.06.2002. Опубл. 10.06.2004. Бюл. № 16. Приоритет 18.06.2002 (Россия). 5 с.
11. Пат. 2285468 МПК7 А 61 В 17/11, А 61 В 17/122. Клипса для анастомоза полых органов / Г.Ц. Дамбаев, В.Э. Гюнтер, М.М. Соловьев и др. № 2005103056. Заявл. 07.02.2005. Опубл. 20.10.2006. Бюл. № 29. Приоритет 07.02.2005 (Россия). 8 с.
12. *Петровский Б.В., Перельман М.И., Королёва Н.С.* Трахеобронхиальная хирургия. М., 1978.
13. *Топольницкий Е.Б., Дамбаев Г.Ц.* Сравнительная оценка различных способов закрытия культи бронха после пневмонэктомии (экспериментальное исследование) // Хирургия. 2009. № 11. С. 48—52.
14. *Bardini R., Radicchi V., Parimbelli P. et al.* Repair of a recurrent benign tracheoesophageal fistula with a Gore-tex membrane // Ann. Thorac. Surg. 2003. V. 76. P. 304—306.
15. *Fiala P., Cernohorsky S., Cermak J. et al.* Tracheal stenosis complicated with combined tracheoesophageal fistula // Eur. J. Cardiothorac. Surg. 2004. V. 25. P. 127—130.
16. *Grillo H.C.* Surgery of the trachea and bronchi. London, 2004. 872 p.
17. *Macchiarini P., Verhoye J.-P., Chapelier A. et al.* Evaluation and outcome of different surgical techniques for postintubation tracheoesophageal fistulas // J. Thorac. Cardiovasc. Surg. 2000. V. 119. P. 268—276.
18. *Sokolov V.V., Bagirov M.M.* Reconstructive surgery for combined tracheo-esophageal injuries and their sequelae // Eur. J. Cardiothorac. Surg. 2001. V. 20. P. 1025—1029.

Поступила в редакцию 11.05.2011 г.

Утверждена к печати 22.12.2011 г.

#### Сведения об авторах

*Е.Б. Топольницкий* — канд. мед. наук, докторант кафедры госпитальной хирургии СибГМУ (г. Томск).

*Г.Ц. Дамбаев* — д-р мед. наук, профессор, член-корреспондент РАМН, зав. кафедрой госпитальной хирургии СибГМУ (г. Томск).

#### Для корреспонденции

*Топольницкий Евгений Богданович*, тел.: (3822) 49-06-08, 8-903-915-4173; e-mail: e\_topolnitskiy@mail.ru